

쥐치류의 체계적인 Ceroid 침착현상에 대하여

강지형* · 고유봉** · 이승종***

요 약

쥐치·말쥐치의 각 장기기관에 침착된 ceroid를 조직학적으로 관찰한 결과는 다음과 같다. 실험군의 경우 쥐치와 말쥐치의 간조직에서 약간의 ceroid 침착이 관찰되었는데 쥐치의 경우는 주로 혈관 주위에 불규칙한 형태의 침착을 보였고, 말쥐치의 경우는 간세포내에 과립상의 원형으로 침착되어 있었다. 신장과 비장조직에서는 두 종 모두 조혈조직과 macrophage내에 불규칙한 원형의 침착상태를 보였다. 대조군의 경우 쥐치와 말쥐치 모두 간조직에서만 주로 하절기에 소수의 개체에서 소량의 ceroid가 침착되어 있었다. 신장과 비장조직에서는 실험군에 비해 다소 미약하였으나 ceroid 침착상태는 실험군과 거의 유사하게 관찰되었다. 이상의 결과를 종합해 볼 때 쥐치·말쥐치의 경우 자연상태에서도 ceroid 침착이 발생하고 있었으며 이들 개체에 산화된 배합사료를 투여하였을 때 ceroid 침착은 더욱 심각해지고 있음을 알 수 있었다.

* 제주대학교 해양학과 석사과정

** 제주대학교 해양학과 교수

*** 제주대학교 해양학과 석사과정

I. 서 론

어류에서 지방은 탄수화물과 마찬가지로 단백질의 보조역할을 통한 에너지원 뿐만 아니라 에너지 저장물질, 생체막 구성성분으로서 중요한 기능을 수행하지만 이러한 지방은 어류의 영양성 질병을 일으키는 요인으로서 영양성분 중 가장 변성되기 쉽고 그 변성에 따르는 생성 물질 때문에 양식 어류의 경우 폐사율 증가, 심한 빈혈, 간의 지방변성, 콜레스테롤 침착, 세로이드 침착, 궤양의 이상 조직형성 등 많은 병변을 일으킨다(박, 1998). 불용성의 황갈색 색소인 ceroid는 산화지방산과 단백질의 혼합물로(Takashi et al., 1982) 세포의 단백질과 결합하여 간, 신장, 비장, 장, 난소 등에 축적되어 각 장기의 기능장애를 일으키게 되고, 결국 어류는 성장이 둔화되거나 정지하면서 체색 등 외관적인 병증상을 나타내고 서서히 폐사되며 때로는 2차적인 병원균에 의한 감염증으로 죽게 된다(이, 1993b).

최근 어류양식에 널리 쓰이고 있는 배합사료에는 산화되기 쉬운 고도 불포화 지방산이 다량 함유되어 있는데 이러한 고도불포화 지방산은 상온에서 쉽게 산화되는 성질을 갖고 있어 결국 양식어류에게는 때에 따라 심한 손실을 가져오게 된다.

지금까지 어류의 각 장기조직에 대한 ceroid침착에 관해서는 *clownfish*, *Amphiprion ocellaris*(Blazer & Wolke, 1983), 무지개송어, *salmo gairdneri*(Moccia et al, 1984; Hicks & Geraci, 1984; Mikio, 1976a,b)등이 국외에서 보고되었으며, 국내에서는 넙치, *Paralichthys olivaceus*(이, 1993), 잉어, *Cyprinus carpio*(전과 민, 1990), 틸라피아, *Tilapia mossambica*(조와 전, 1990; 장 등, 1992)등에 대해 연구된 바 있다.

이와 같이 ceroid증에 대한 연구는 현재 몇 안 되는 양식어에만 국한되어 있는 실정이며 꺾치류가 우리의 식생활에 큰 비중을 차지하고 있다는 것을 감안하면 양식 대상종으로서의 가능성을 고려해 볼만하며(이 등,

2000) 더욱이 한·일, 한·중 어업협정에 의한 어장 축소에 따른 수산자원의 감소 및 고갈로 인한 어획량 축소에 대비하기 위해서도 연구 대상 어종을 확대할 필요가 있다고 사료된다.

복어목 쥐치과에 속하는 쥐치, *Stephanolepis cirrhifer*와 말쥐치, *Thamnaconus modestus*는 한국 연근해 및 동중국해, 멀리는 서부태평양과 인도양 등 열대 및 아열대에 서식하는 쥐치류의 대표종으로 주로 해조류, 갑각류, 조개류, 갯지렁이류 등을 섭이하는데, 군집성이 강하며 조간대에서 수심 100m까지 수층에 무리지어 분포한다(정, 1977).

본 연구에서는 제주 북부연안에 서식하는 쥐치류에 일정기간 동안 배합사료를 투여 한 후 간, 신장 비장조직 내의 ceroid침착 여부를 관찰하였다. 이와 병행하여 배합사료를 전혀 섭이하지 않은 중문 연안의 조간대 지역에서 채집한 자연산 쥐치류의 간, 신장, 비장 조직을 관찰한 후 위의 결과와 비교하였다.

II. 재료 및 방법

1. 실험어

1) 실험군

본 연구에서 수조내에 배합사료를 투여하며 실험군으로 사용한 쥐치, *Stephanolepis cirrhifer* 및 말쥐치, *Thamnaconus modestus*(Fig. 1)는 제주 북부연안에서 정치망 어선에 의해 채집된 것으로써 각각 쥐치 40개체(TL, 17.3~27.2cm)와 말쥐치 10개체(TL, 23.3~26.4cm)를 수협 공동 어시장에서 구입한 후 제주대학교 해양연구소내의 유수식 1ton 수조에 각각 수용하여 1일 1회 3%/BW의 비율로 배합사료를 투여하였으며 쥐치의 경우는 1998년 8월 17일부터 12월 17일까지 약 120일, 말쥐치는 1999년 4월 1일부터 6월 22일까지 약 80일간 각각 사육하였다.

2) 대조군

대조군으로 배합사료를 전혀 섭취하지 않은 자연산 쥐치(TL, 17.4~25.6cm) 및 말쥐치(TL, 16.4~30.1cm)를 제주도 남부 중문연안(Fig. 2)에서 1998년 11월부터 1999년 10월까지 1년간매월 삼중자망 및 통발로 채집하였다.

Fig. 1. External Morphology of the experimental fishes
A : *Stephanolepis cirrhifer* B : *Thamnaconus modestus*

2. 사료

본 연구에서 실험군에 투여한 배합사료는 (주)제일제당에서 제작한 육성 광어용 EP사료인 “Marine Tek”을 사용하였다. 이 사료는 원양어분, 소맥분, 대두박, 옥글루텐, 효모, 인산칼슘, 식염, 비타민제, 미네랄제등을 원료로 사용하였으며, 그 조성은 Table. 1과 같다.

배합사료의 산화를 유도하기 위하여 사료를 2개월간 상온에 보관하였다.

Table 1. Composition(%) of the extruded pellet(EP)

Component	Percentage(%)
Crude protein	Over 48.0%
Crude fat	Over 3.0%
Crude cellulose	Below 4.0%
Ash	Below 18.0%
Calcium	Over 2.0%
Phosphate	Below 2.7%

3. 조직학적 검사

어체 내부기관들의 조직학적 검사를 위해 Bouin용액에 24시간 고정시킨 각각의 간, 신장, 비장을 수세(washing) 후 파라핀 절편법에 의해 5~6 μ m 두께로 조직 절편을 제작하여 Hansen's H·E 염색으로 조직 표본을 만들고 광학현미경으로 관찰하였다.

4. 사육 수조 및 채집지역의 환경변화조사

수조내 환경변화를 알아보기 위하여 수조내의 수온을 1일 1회 0.1 $^{\circ}$ C 까지 측정하였고, 염분은 3~4일 간격으로 한 번씩 채수한 후 Salinometer를 이용하여 측정하였다. 대조군으로 사용한 쥐치류의 채집 지역인 중문 하예동 연안의 환경변화를 알아보기 위하여 1998년 11월부터 1999년 10월까지 매달 수온과 염분을 CTD(Conductivity, Temperature and Depth)로 측정하였다.

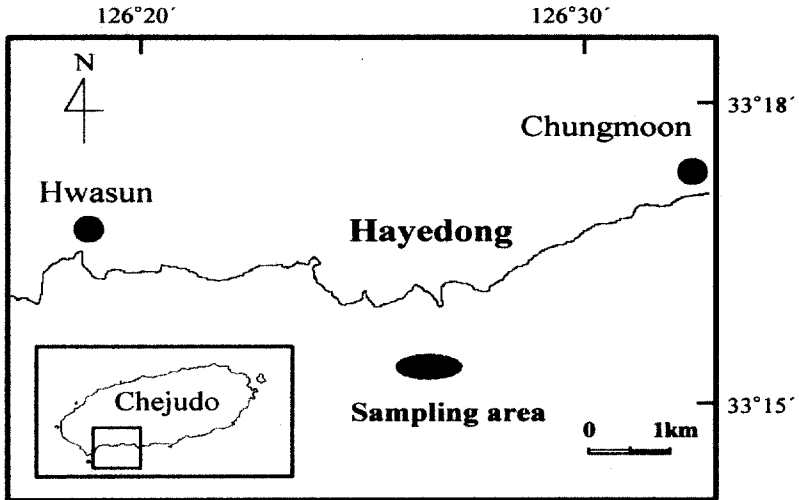


Fig. 2. Map of the control group sampling area in the southern coast of Cheju Island, Korea

Ⅲ. 결 과

1. 사육 수조 및 채집지역의 환경변화

사육 수조내의 수온 및 염분변화에 있어 쥐치의 경우 수조내의 수온은 15.4~23.5℃의 범위를 나타내었고, 염분은 31.22~32.89%의 범위를 나타냈다. 말쥐치의 경우 수조내의 수온은 16.0~18.8℃, 염분은 33.8~34.5%의 범위를 나타냈다.

대조군 채집지역의 수온 및 염분변화에 있어 수온은 14.60~26.12℃의 범위를 보였고, 염분은 29.64~34.42%의 범위를 나타냈다.

2. 실험군의 ceroid침착

사육 수조내에서 배합사료를 투여하며 사육시킨 쥐치와 말쥐치의 간, 신장, 비장내 ceroid침착양상은 Table. 2와 같다. ceroid는 H·E 염색에 의하여 노란색이나 짙은 황색으로 관찰되었는데, 전(1989)에 의하여 초기증상의 ceroid는 황색이나 연한 갈색의 덩어리로 간조직, 비장조직, 신장조직 사이에 간혹 보이는 소량의 ceroid침착을 (+)로 표시하였다. 중기증상이 되면 각 조직사이에 ceroid량이 증가하면서 짙은 갈색으로 나타난다. 이때의 ceroid침착을 (++)로 표시하였다. 후기가 되면 각 장기에 침착된 ceroid가 농축되어 검은색으로 변한다. 이때 많은 량의 ceroid가 검출되어 어류는 폐사하기 시작하는데 이 때의 ceroid 양을 (+++)로 표시하였다.

실험군 쥐치의 경우 모든 조직에서 ceroid침착이 관찰되었다. 간과 신장 조직의 경우 소량의 ceroid가 침착되어 있었지만 비장 조직에서는 큰 덩어리로 조직내에 침착되어 있어 쉽게 그 양을 관찰할 수 있었다. 말쥐치의 경우도 쥐치와 마찬가지로 모든 조직에서 ceroid침착이 관찰되었으며 비장 조직에서 ceroid침착이 가장 과다하였으나 간과 신장 조직에는 비교적 소량만이 침착되었다.

Table 2. The state of ceroidosis in the experimental group

Tag No.	<i>Stephanolepis cirrhifer</i>					<i>Thamnaconus modestus</i>									
	1	2	3	4	5	1	2	3	4	5	6	7	8	9	10
Liver	+	+	+	++	-	-	+		-	+	+	+	-	+	+
Kidney	+	++	+	+	+	+	+	+	+	+	+	+	-	+	+
Spleen	+	++	++	+++	+	+	++	++	++	+++	++	+	++	++	+

feeding period(*S. cirrhifer*) : 120days

feeding period(*T. modestus*) : 80days

- : no change, + : mild, ++ : moderate, +++ : severe

*Blank was no sampled

3. 대조군의 ceroid침착

실험군과 비교하기 위한 자연산 쥐치와 말쥐치의 간, 신장, 비장조직 내 ceroid침착 양상을 관찰한 결과는 Table. 3과 같다.

쥐치 간조직의 경우 주로 6월과 7월에 채집된 개체에서 소량으로 침착되어 있는 ceroid가 옅은 갈색빛을 띠며 출현하였고, 그 외의 기간에 채집된 개체에서는 극히 미약하거나 전혀 관찰되지 않았다. 신장조직에서는 간조직보다는 다량의 ceroid가 침착되어 있었으며 뚜렷한 월별 ceroid침착 상태의 변화는 관찰할 수 없었다. 비장조직에서는 가장 과도한 ceroid침착을 관찰할 수 있었고 그 색깔 또한 암갈색에서 흑색까지 다양하였다. 말쥐치의 경우도 쥐치와 마찬가지로 거의 모든 조직에서 ceroid침착이 관찰되었다. 간조직에서는 7, 8월에 소수개체에서 소량의 ceroid가 관찰되었지만 나머지 비장 및 신장조직에서는 연 중 일정한 ceroid침착을 보였고 그 양은 비장조직에 ceroid침착이 가장 과도하게 나타났다.

Table 3. The state of ceroidosis in the control group

Month	<i>Stephanolepis cirrhifer</i>			<i>Thamnaconus modestus</i>		
	Liver	Kidney	Spleen	Liver	Kidney	Spleen
Jan.	-			-		
	-			-		
	-			-		
Feb.	-	+	++	-	+	+
	-	+	++			
	-	+	++			
Mar.	-	+	+	-		
	-	+	+	-		
	-	+	+	-		
April	-					
	-					
	-					
May	-			-	+	+
	-			-	+	+
	-			-	+	+
June	+	+	+++	-	-	++
	+	+	++	-	-	+
	+			-	+	+
July	+		++	+		
	-					
	-					
Aug.	-	+	++	++	+	++
	-	+	++	-	+	++
	-			-	-	++
Sep.	-	+	++	-	-	+
	-	+	++	-	-	+
Oct.	-	+	++	-	+	+
				-	+	+
				-	+	++
Nov.	-			-		
	-			-		
	-			-		
Dec.	+	+	++	-		
	-	+	+	-		
	-	+	++	-		

period : 1998.11 ~ 1999.10

- : no change, + : mild, ++ : moderate, +++ : severe

*Blank was no sampled

4. 각 장기에 침착된 ceroid의 조직학적 관찰

실험군으로서 일정기간 동안 사육수조 내에서 산화된 배합사료를 투여한 쥐치류와 대조군으로서 중문 연안에서 채집된 자연산 쥐치류의 간, 신장, 비장 내에 침착된 ceroid의 형태적 관찰은 다음과 같다.

1) 쥐치

간(Liver) : 실험군 쥐치의 간인 경우, 간조직 내의 대부분의 혈관 주위에는 지방이 침착되어 있었고 또한 간세포는 확장되어 있었다. ceroid는 간혹 이들 지질내에서 군데 군데 과립상으로 출현하고 있었다(Plate 1, A). 대조군 쥐치의 간인 경우, 조직내에 미약한 ceroid침착을 나타내었고 이 때 간세포의 확장과 더불어 그 내부에 불규칙한 원형의 형태로 침착되어 있는 ceroid가 출현하였다(Plate 1, D).

신장(Kidney) : 실험군 쥐치의 신장인 경우, 사육 기간중 사망한 대부분의 개체에서 ceroid침착물이 관찰되었다. 이러한 ceroid는 주로 간질세포 주변에 국한되어 있었지만 간혹 macrophage에 의해 탐식되어 그 내부에 침착되어 있는 것도 관찰할 수 있었다. 또한 ceroid 침착에 따른 압력에 의해 세뇨관 상피세포의 괴사가 관찰되기도 하였다(Plate 1, B). 대조군 쥐치의 신장인 경우에는 신장의 조혈조직내에 불규칙한 형태의 과립상을 띤 ceroid가 출현할 뿐 다른 특이점은 관찰할 수 없었다(Plate 1, E).

비장(Spleen) : 실험군 쥐치의 신장인 경우, 거의 전 부분에 걸쳐 원이나 타원형의 뚜렷한 형태를 띤 짙은 갈색의 ceroid가 관찰되었는데 이의 대부분이 macrophage에 의해 탐식된 것으로 그 내부에 침착되어 있는 것이었다(민·전, 1990). 이러한 양상은 조직의 중앙부로 갈수록 침착상태가 현저한 소견을 보였고, 특히 백색수질과 적색수질사이의 가장자리 구역(marginal zone)에 분포하는 특징을 보였다(Plate 1, C). 대

조군 쥐치의 신장인 경우, ceroid는 주위의 비장수질과 확연히 구분될 만큼 짙은 갈색을 띤 상태로 침착되어 있었고, 그 범위도 조직 전체에서 관찰할 수 있을 만큼 폭 넓게 출현하고 있었다. 이들 ceroid는 대부분 macrophage 내부에 과립상으로 존재하였고 그 크기와 형태가 매우 다양한 불규칙한 원형으로 나타났다(Plate 1, F).

2) 말쥐치

간(Liver) : 실험군 말쥐치의 간인 경우, 간세포의 실질세포가 확장되었으며 ceroid는 간세포와 간채장 주위에 군데군데 응집된 덩어리의 형태로 침착되어 있었다. 또한 쥐치와 마찬가지로 혈관 주위에 지질성분들이 집적되어 있음이 관찰되었다(Plate 2, A). 대조군 말쥐치간인 경우는 7월과 8월에 채집된 개체에서 간채장 및 간세포에 불규칙한 형태의 덩어리로 침착되어 있는 ceroid를 관찰할 수 있다(Plate 2, D).

신장(Kidney) : 실험군 말쥐치의 신장인 경우를 관찰한 결과 쥐치와 비슷한 형태로 신장 조직의 조혈 조직 내에 침착되어 있는 ceroid를 관찰할 수 있었다. 세뇨관과 보우만 주머니는 정상소견을 보였지만 간질세포와 macrophage내에서 과립상의 불규칙한 형태로 출현하고 있었다(Plate 2. B). 대조군 말쥐치의 신장 내에는 채집 시기에 관계없이 ceroid가 침착하고 있었고, 주로 신장 세뇨관 주위에서 두드러지게 나타났으며 전체적인 출현양상은 실험군과 비슷하였다(Plate 2. E).

비장(Spleen) : 경골어류의 신장은 백색수질과 적색수질로 구성되어 있으나 이를 육안으로 구분하기 힘들지만, 다행히 말쥐치의 경우 H·E 염색에 의해 쉽게 구분이 가능하였다. 실험군 말쥐치 비장인 경우, ceroid는 주로 백색수질보다는 적색 수질내의 거의 전 부분에 짙은 갈색을 띠며 분산된 형태로 원형보다는 선상에 가까운 형태를 띠며 침착하였다. 특히 macrophage의 출현 양상은 다른 어느 기관보다도 많은 수가 출현하였고 또한 내부에 침착되어 있는 ceroid의 양도 과도하였다

(Plate 2. C). 대조군의 비장에서는 다량의 ceroid가 불규칙한 형태의 덩어리로 주로 적색수질 내에 침착되어 있는 모습을 관찰할 수 있었고 조혈조직에서는 별다른 이상을 관찰할 수 없는 정상소견을 보였다 (Plate 2. F).

IV. 고 찰

어류의 육질내의 지질성분은 고도 불포화지방산을 다량 포함하고 있으며 지질성분의 산화로 지질의 쉽게 변화하여 과산화물을 형성하므로 어류에 유독한 작용을 일으키게 된다(이, 1993). 지질산화물이 더욱 더 각 장기에 축적되면 체내에 단백질과 결합하여 용해되지 않는 ceroid가 형성되어 어류의 생리적 장애와 면역기관의 손상으로 면역 능력이 심히 저하되어 병원성 질병원에 쉽게 노출된다. 잉어, *Cyprinus carpio*, 틸라피아, *Tilapia mossambica*, 방어, *Seriola quinqueradiata*, 참돔, *Pagrus major*, 넙치, *Paralichthys olivaceus* 등에서 발생하는 피부염, 녹간증, 등여위, 근육의 괴사, 복수병, 체색의 흑화현상 등 일련의 질병이 산화된 사료의 투여로 인해 유발됨이 보고되었고 어류의 양식에 있어서 큰 제한요인임이 지적되고 있다(장 등, 1992)

산화된 정도가 각각 다른 배합사료를 넙치에 장기간 급여함으로써 유발되는 임상증상 및 각종 장기의 조직학적 변화, 특히 ceroid침착 및 그 침착 정도를 파악하기 위한 연구 결과를 보면 성장둔화 및 폐사가 인정되었다(이, 1993a).

산화된 배합사료에 의한 피해를 보면 간의 기능장애, 혈관의 순환장애, 피부염 등을 일으키고 또한 과산화 지질이 분해되어 생기는 알데하이드(aldehyde)는 더욱 강한 장기의 기능 장애를 일으킨다고 하였다(전, 1989). 이러한 어체내의 ceroid형성의 원인은 사료내의 부패한 지질이 존재하거나 혹은 α -tocopherol, choline, methionine과 같은 항지방성 인자의 결핍과 관련되며 또한 32°C 이상의 높은 수온이 지속될 경우

이러한 현상이 나타날 수도 있다(Blazer & Wolke, 1983).

본 연구결과 산화된 사료를 투여한 쥐치류의 경우 타 양식어종에서 보이는 체내 각 장기조직의 변화를 관찰할 수 있었다. 하지만 사육기간이 한달이 채 못되어 사망한 개체에서도 이러한 ceroid침착이 관찰되었는데 이는 양식어류에 대한 여러 ceroid증의 보고를 보면 보통 ceroid침착물의 출현하기까지는 짧게는 1개월에서 2개월 정도의 사육을 거쳐야 함을 고려할 때 본 연구에서 최초로 사망한 개체의 각 장기기관에서의 ceroid의 출현은 배합사료의 원인으로 보기는 힘들다고 사료된다. 이는 대조군에서의 경우와 마찬가지로 자연상태에서 발생되어진 것이라 짐작된다. 각 장기기관에서 내부조직의 ceroid침착량을 비교해 보면, 신장조직의 경우 쥐치에서 더 많은 ceroid가 관찰되었고 그 밖의 간조직과 비장조직에서는 말쥐치와 쥐치 모두 비슷한 양상을 보이고 있다. ceroid침착은 간, 신장, 비장조직에만 국한되는 것은 아니다. 전신에 분포하는 macrophage내, 난소, 근육, 뇌, 장간막, 위장근육, 신경, 심장, perimeningeal결합조직 등에 침착할 수 있다(Blazer & Wolke, 1983).

당초 인위적으로 ceroid증을 유발시키기 위하여 산화된 배합사료를 투여한 실험군의 각 장기조직과 비교할 목적으로 사용한 문헌연구에서 채집된 자연산 쥐치류의 각 장기조직에서도 ceroid가 출현하여 실험결과를 해석하는데 그 한계를 가져왔다. 자연산 쥐치류의 간조직에서는 주로 6~8월 중에 소수 개체에서 소량의 ceroid침착이 관찰되었지만 신장과 비장조직의 경우 그 시기에 관계없이 비교적 많은 량의 ceroid가 검출되었다. 특히, 비장의 경우 거의 중증으로 사료되리만큼 과도한 ceroid침착이 관찰되었다. 하지만 이들 개체가 자연상태에서 생존하고 있음을 볼 때 이러한 ceroid의 침착이 꼭 어체의 폐사를 유발시킬 수 있는 요인이라 보기는 힘들다고 사료된다. 다만 이러한 ceroid의 계속적인 침착 결과 각 장기에 기능장애를 유발시킴으로써 2차적인 질병에 노출될 수 있는 원인을 제공하는 정도일 것이며, 앞으로 더 상세한 연구가 이루어져야 할 것이다.

이번 실험에서 간조직의 경우, 쥐치와 말쥐치 모두 동절기에 간세포내의 공포가 확장되었고 이와 상응하여 간세포핵은 축소되었으며 ceroid 침착은 주로 하절기에 관찰되었다. 이 등(1998)의 연구에서 간세포핵의 변화가 불충분한 섭이에 기인한다는 보고에 비추어 볼 때 이는 계절 변화에 따른 먹이 생물의 섭이량의 차이에 있다고 사료된다.

신장과 비장은 림프선이나 골수관을 갖고 있지 않은 경골어류에서 중요한 조혈조직으로 작용하는데(박등, 1995). 본 연구 결과에서 실험어의 신장과 비장에서 유독 뚜렷한 ceroid침착 소견을 보이고 있었다. 이런 현상은 전과 민(1990)에 의하면 각 장기별 기능상 조직구조나 macrophage 등과 같이 ceroid의 탐식역할을 하는 세포의 수가 각 장기별로 차이가 있기 때문이라는 보고가 있다. 신장에서의 ceroid침착물의 출현은 극히 드문 현상은 아니지만 이러한 증상이 심할 경우 세뇨관 상피에 압력을 가하여 괴사를 일으키게 되고 이에 따라 배설을 방해하게 된다(Blazer & Wolke, 1983).

현재까지 ceroid증에 대한 치료 및 예방법은 상업용 목적의 몇몇 양식 어류에만 국한되어 있는 실정으로 특히 넙치, *Paralichthys olivaceus* (이, 1993c), 잉어, *Cyprinus carpio*(전과 민, 1990), 틸라피아, *Tilapia mossambica*(조과 전, 1990; 장 등, 1992)등과 같은 어종은 항산화제인 glutathione과 vitamin을 이용한 치료 및 예방법이 이미 연구되어 있다. 이에 비하여 쥐치류의 경우 그 수산자원으로서의 가치에 비하여 아직까지는 생식생태학적 기초 연구만이 이루어져있는 실정으로 양식대상 종으로서의 연구는 거의 드물며 더욱이 이러한 ceroid증에 관한 치료 및 예방에 관한 연구는 전무한 실정이다.

본 연구는 훗날 쥐치류의 양식에 대비한 영양성 질병에 관한 기초적인 연구자료로 이용하고자 하였고 실험결과 타 양식어종과 비슷한 ceroid침착상이 관찰되었다. 따라서 앞으로 계속해서 쥐치류에 대한 ceroid침착 기작, 치료와 예방 등에 관한 연구가 지속적으로 이루어져야 하겠다.

참 고 문 헌

- Blazer V.S. and Wolke R.E. (1983) Ceroid deposition, retinal degeneration and renal calcium oxalate crystals in cultured Clownfish, *Amphiprion ocellaris*. Journal of Fish Diseases 6:365~376
- Hicks B.D. and Geraci J.R. (1984) A histological assessment of damage in rainbow trout, *Salmo gairdneri* Richardson fed rations containing erythromycin. Journal of Fish Diseases 7:457~465
- Mikio O. (1976a) On the Enlarged Liver in "Cobalt" Variant of Rainbow Trout, Bulletin of the Japanese Society of Scientific Fisheries 42(8):823~830
- Mikio O. (1976b) Histochemical Observations on the Dark Brown Pigment Granules found in The Kidney Tissue of Rainbow trout. Bulletin of the Japanese Society of scientific Fisheries 42(11):1223~1227
- Moccia R.D., Hung S.S.O., Slinger S.J., Ferguson H.W. (1984) Effect of oxidized fish oil, vitamin E and ethoxyquin on the histopathology and haematology of rainbow trout, *Salmo gairdneri* Richardson. Journal of Fish Diseases 7:269~282
- Takashi H., Motoyoshi Y., Mikio O., Hideo S., Fumio T. and Katsumi A. (1982) Normal and Pathological Features : Takashi H (ed.), An Atlas of Fish Histology pp5.
- 박수일 (1998) 어류의 질병 pp67~68.
- 박홍양, 윤종만, 장계남, 허형택 외 11인 (1995) 어류생물학. pp129~138.
- 이승중, 고유봉, 이영돈, 정지현, 한창희 (2000) 제주 남부 연안 말쥐치, *Thamnaconus modestus*의 생식년주기. 한국어류학회지 12(1):71~84
- 이창규, 백인석, 허성범 (1998) 기아시 붉바리 자어의 간세포핵 변화. 한국양식학회지 11(1) :11~17
- 이창훈 (1993a) 양식넙치의 ceroid증 발생에 대하여. 한국어병학회지 6(2):143~161

- 이창훈 (1993b) 양식넙치의 ceroid증 치료효과에 대하여. 한국어병학회지 6(2):163~175
- 이창훈 (1993c) 양식넙치의 ceroid증 예방에 대하여. 한국어병학회지 6(2):177~189
- 장선일, 조재윤, 이주석 (1992) 산화된 사료에 첨가한 비타민과 Glycyrrhizin이 나일틸라피아의 성장 및 *Edwardsiella*감염시 저항력에 미치는 영향. 한국양식학회지 5(2):143~155
- 전세규 (1989) 산화된 사료에 의한 질병. 한국어병학회지 2(2):109~114
- 전세규, 민용식 (1990) 산화된 사료에 의한 잉어의 병리조직학적 증상과 glutathione첨가효과. 한국어병학회지 3(2):81~95
- 정문기 (1977) 한국어도보. 일지사 pp593~594.
- 조문규, 전세규 (1990) 산화된 pellet에 의한 틸라피아의 Ceroid증과 비타민 E, C의 예방효과. 한국어병학회지 3(2):69~79.

PLATE 1

Stephanolepis cirrhifer, H · E. stain × 100

- Fig. A. Liver with slight ceroidosis taken in the experimental group.
Ceroid are found beside vessels(arrows).
- Fig. B. Kidney with moderate ceroidosis taken in the experimental group.
Ceroid-laden macrophage appear in the hematopoietic tissue(arrows).
- Fig. C. Spleen with extensive ceroidosis taken in the experimental group.
Many macrophage appear in the hematopoietic tissue(arrows).
- Fig. D. Liver with slight ceroidosis taken in the control group.
Ceroid are appear irregular circularly in the liver cell(arrows).
- Fig. E. Kidney with slight ceroidosis taken in the control group.
Ceroid are found beside renal tubule(arrows).
- Fig. F. Spleen with extensive ceroidosis taken in the control group.
Many ceroid-laden macrophage appear in the hematopoietic tissue
(arrows).

PLATE 2

Thamnaconus modestus, H · E. stain × 100

- Fig. A. Liver with slight ceroidosis taken in the experimental group.
Ceroid are found the hepatocytes(arrows).
- Fig. B. Kidney with moderate ceroidosis taken in the experimental group.
Many ceroid-laden macrophage appear in the hematopoietic tissue (arrows).
- Fig. C. Spleen with extensive ceroidosis taken in the experimental group.
Ceroid-deposition appear irregular circularly in the hematopoietic tissue(arrows).
- Fig. D. Liver with slight ceroidosis taken in the control group.
Ceroid are appear at the surroundings hepatic portal vein.(arrows).
- Fig. E. Kidney with slight ceroidosis taken in the control group.
Ceroid are found beside renal tubule(arrows).
- Fig. F. Spleen with extensive ceroidosis taken in the control group.
Many ceroid-laden macrophage appear in the hematopoietic tissue (arrows).

Systematic Ceroidosis of the File Fishes

Kang, Ji-hyung · Go, You-bong and Lee, Seung-jong
Department of oceanography, Cheju National University

Summary

Ceroidosis in organs of the file fishes, *Stephanolepis cirrhifer* and *Thamnaconus modestus* were histologically investigated. The experimental group samples were fed on the oxidized feed for definite of time in the test aquaria. The control group samples were collected for monthly in the southern coast of Cheju Island, Korea from November 1998 to October 1999. Histologically the experimental group showed slightly ceroidosis that were appeared in the liver cell or beside vessel. In the kidney and spleen, moderate or severe ceroidosis of irregular morphology were found in the hematopoietic tissues and macrophage. Ceroidosis was hard to observe in the liver of the control groups except obtained samples in the summer season. However, ceroidosis of the other organs resulted exactly similar. These results indicate that ceroidosis occurring in these internal organs of the natural file fishes. In addition, ceroidosis appeared in the liver when feeding on the oxidized feed to these fishes.

Key words : ceroidosis, *Stephanolepis cirrhifer*, *Thamnaconus modestus*, Cheju Island